Nosologische beeldvorming als hulp bij kankerdiagnose!



Figuur 1: Magnetische Resonantie (MR) is van potentieel klinisch belang bij kankerdiagnose. (a) en (b) tonen respectievelijk een anatomisch MR beeld en een MR Spectroscopisch beeld van de hersenen. Met geavanceerde signaalverwerking kan men de relevante informatie uit beide beelden combineren om tot een nosologisch beeld te komen dat met een kleurcode de diagnose aangeeft. Dit nosologisch beeld wordt getoond in (c).

Tot op heden gebeurt tumordiagnose en -opvolging op basis van een biopsie. Dit *invasief* onderzoek is bijzonder onaangenaam voor de patiënt en niet zonder risico op overlijden indien het de hersenen betreft.
Magnetische Resonantie Spectroscopische (MRS) Beeldvorming, is een veelbelovende *niet-invasieve* diagnostische methode waarmee informatie over het te onderzoeken weefsel opgenomen kan worden om bijvoorbeeld tumoren af te lijnen en te typeren. Het nadeel is echter dat MRS beelden niet op eenvoudige wijze door artsen geïnterpreteerd kunnen worden. Daarom hebben we een zeer betrouwbare, automatische methode ontwikkeld die MRS beelden vertaalt naar een eenvoudig te interpreteren “diagnostisch beeld”.
Dit artikel licht in een eerste deel toe welke rijkdom aan informatie vervat zit in MRS beelden, en in een tweede deel wordt de nieuwe methode uitgewerkt.



Magnetische Resonantie

Figuur 2: Klinische MR scanner (1.5 T). Voor een hersenonderzoek wordt rond het hoofd van de patiënt een “hoofdspoel” geplaatst, en wordt de patiënt in de tunnel van de scanner geschoven.

De Magnetische Resonantie (MR) scanner (figuur 2) is vandaag de dag niet meer weg te denken uit de klinische praktijk. Hiermee kan men met gespecialiseerde opnametechnieken voor zeer uiteenlopende doeleinden klinische beelden maken. Het meest bekend zijn waarschijnlijk de anatomische MR beelden (figuur 1a). Op dergelijke beelden kunnen artsen evenwel niet altijd eenduidig de tumor aflijnen. Het vaststellen van het type en de kwaadaardigheid is vaak helemaal onmogelijk. Een recentere toepassing van MR, MR spectroscopie (MRS), is interessanter voor tumordiagnose.
Het MRS signaal (figuur 3) bevat informatie over de concentraties van chemische stoffen – metabolieten genaamd – die zich in een welbepaald voxel of volume-element bevinden. Wanneer nu een bepaald letsel aanwezig is, dan zal dit in een MRS signaal tot uiting komen. Elk letsel heeft immers een zeer specifieke

invloed op de stofwisseling of metabolisme van de cellen in het desbetreffende orgaan. Deze verandering van stofwisseling heeft uiteraard een invloed op de concentraties van aanwezige metabolieten. Op basis van de afwijkingen in concentraties kan men dan een diagnose voor de pathologie van de voxel stellen.

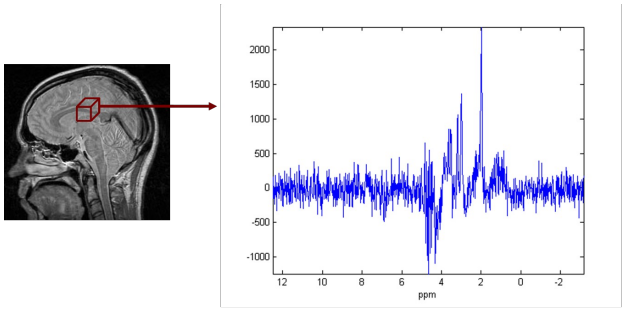

Figuur 3: Ruimtelijke lokalisatietechnieken laten toe een welbepaald volume te selecteren. In dit volume kan men een MR Spectroscopisch signaal opmeten. De pieken bevatten informatie over de aanwezige chemische stoffen.

KADERSTUK I: MR: naar de "kern" [1][2]

Bepaalde atoomkernen, o.a. waterstof, hebben een kwantummechanische eigenschap, die men "spin" noemt. Dit kan men vergelijken met een rotatie van de kern om de eigen as. Hierdoor gedragen zulke kernen zich als kleine magneetjes. In een statisch magnetisch veld B zullen de kernen zich trachten te oriënteren volgens het veld. Kwantummechanisch is een perfecte alignatie niet mogelijk; hierdoor ontstaat een "precessiebeweging" van de kern rond het magnetisch veld met een hoekfrequentie evenredig met de grootte van B (figuur 4). Deze collectieve precessiebeweging van de kernspinmagneetjes kan verstoord worden door een korte radiofrequente (RF) puls van elektromagnetische energie op de precessiefrequentie. Hierdoor kantelen de spins weg van hun evenwichtsoriëntatie. Na de puls relaxeren de spins terug naar hun oorspronkelijke richting volgens het magneetveld. Tijdens de relaxatie resoneren de spins op hun precessiefrequentie. Hierbij zenden ze de elektromagnetische energie die ze tijdens de puls hebben opgenomen, weer uit (figuur 5). Deze energie wordt opgemeten en bevat alle informatie over de chemische omgeving. De precessiefrequentie is immers verschillend voor verschillende kernen en zelfs voor dezelfde kernen in verschillende moleculen. Hierdoor kunnen alle moleculen van elkaar onderscheiden worden.

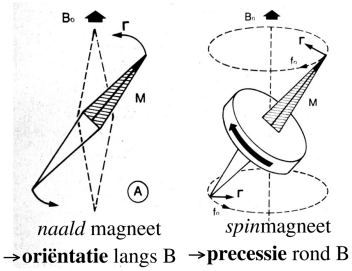

Figuur 4: Een naaldmagneet richt zich volgens een statisch magnetisch veld B, een spinmagneet maakt een precessiebeweging om de richting van het magnetische veld.

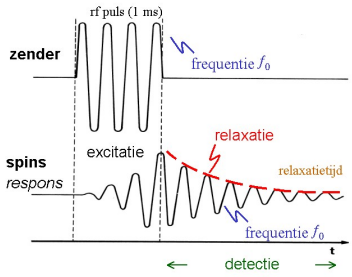

Figuur 5: Een korte RF puls (typisch 1 ms) op de precessiefrequentie van de spins, verstoort het spinsysteem. De door de spins geabsorbeerde energie wordt onmiddellijk terug uitgestraald als een e.m. golf op dezelfde frequentie (relaxatie).

Het MRS signaal onder de loep

In een MR scanner wordt een magnetisch veld opgewekt met behulp van supergeleidende spoelen, die gekoeld worden op -270 graden Celcius. Omdat de metabolieten die zich in de mens bevinden, waterstofatomen bevatten, kan MR in principe gebruikt worden om aanwezige moleculen te visualiseren (zie kaderstuk: "MR: naar de kern"). Elk aanwezig metaboliet wekt een responsie op in de detectoren dat in de tijd kan gemodelleerd worden als een exponentieel gedempte sinusoïde. Tijdens de acquisitie wordt de som opgemeten van de

afzonderlijke resonanties van de verschillende metabolieten (figuur 6). Het spectroscopisch signaal is gemakkelijker te interpreteren in het frequentiedomein. In het frequentiedomein noemen we het signaal een spectrum. De verschillende aanwezige metabolieten worden in het spectrum onderscheiden als pieken op hun karakteristieke frequenties. De amplitude van elke resonantie wordt gegeven door de oppervlakte onder een piek. Het is de belangrijkste parameter, vermits het een maat is voor de concentratie van dat metaboliet. Andere parameters zijn de demping, die omgekeerd evenredig is met de breedte van de piek, en de fase, die bepaalt of de piek symmetrisch is. Alle parameters kunnen met betrouwbare kwantificatiemethoden, zoals AMARES [3] of AQSES [4] op semi-automatische wijze geschat worden.

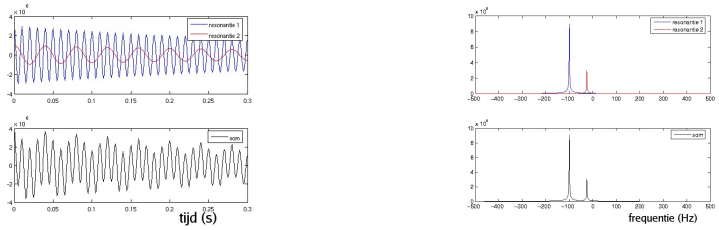

Figuur 6: Een gesimuleerd spectroscopisch signaal als som van twee resonanties. Links ziet men het tijdssignaal, elke resonantie geeft in het frequentiedomein een piek. De oppervlakte onder de piek is een maat voor de concentratie.

Om te illustreren hoe de informatie in een *in vivo* MR spectrum vervat zit, vergelijken we een model spectrum van de hersenen van een gezonde vrijwilliger met een model spectrum voor een glioblastoma tumorvoxel (figuur 7). [5] Een duidelijke NAA-piek (N-acetylaspartaat) wordt gezien in een gezond spectrum. Hoewel wetenschappers nog steeds zoeken achter de preciese functie van NAA, zijn ze het erover eens dat het een kenteken is van neuronale dichtheid. Kleine NAA pieken kunnen wijzen op neuronale dysfunctie of verlies, zoals in tumoren. Creatine is betrokken bij het onderhoud van normaal energiemetabolisme, en een creatinepiek zal voornamelijk aanwezig zijn in gezond weefsel. De duidelijkste indicators voor tumorweefsel zijn lactaat en vetten. Lactaat wordt enkel geproduceerd wanneer de zuurstoftoevoer onvoldoende is, zoals in tumorbloedvaten. Grotere lactaat- en vetpieken wijzen zelfs rechtstreeks op een hogere graad van tumor.



Figuur 7: De vergelijking tussen een model spectrum van normaal weefsel (links) en glioblastoma tumorweefsel (rechts). De concentratieveranderingen van NAA, creatine, lactaat en vetten worden duidelijk waargenomen.

Diagnose op basis van MRS beelden

We hebben uitgelegd hoe een MR spectrum van 1 voxel alle relevante informatie bevat om gezond weefsel te onderscheiden van tumorweefsel. Wanneer men niet in 1 voxel, maar in een rooster van voxels MRS signalen opmeet, spreekt men van een MRS beeld (figuur 1b). Een MRS beeld geeft de arts metabole informatie in een volledige doorsnede van het weefsel. De analyse van MRS beelden vergt echter veel expertise die in lokale ziekenhuizen veelal ontbreekt. Daarom is er een grote nood aan gebruiksvriendelijke methoden die deze data analyseert en de relevante informatie voor de arts distilleert.

In dit onderzoek werd een automatische methode ontwikkeld die met behulp van “Canonieke Correlatie Analyse” (CCA) nosologische beelden maakt. Een nosologisch beeld (figuur 1c) geeft met een kleurcode het type weefsel aan van elke voxel. Met andere woorden, een nosologisch beeld segmenteert het MRS beeld in de aanwezige weefseltypes.

Eerst wordt het wiskundige principe van CCA beschreven. Vervolgens tonen we hoe de methode in verschillende stappen geoptimaliseerd werd om de arts een zeer accuraat en robuust nosologisch beeld aan te bieden.

Van kruiscorrelatie naar canonieke correlatie

Een correlatiecoëfficiënt tussen signaal $\mathbf{x}_1$ en signaal $\mathbf{y}_1$ geeft aan hoe goed de (vorm van de) signalen overeenkomen (figuur 8). Een hoge correlatiecoëfficiënt geeft aan dat $\mathbf{x}_1$ en $\mathbf{y}_1$ veel gelijkenis vertonen.

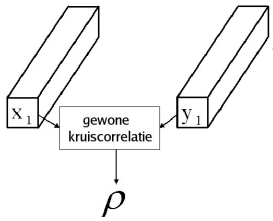

Figuur 8: gewone crosscorrelatie beschrijft de mate van gelijkaardigheid tussen twee signalen $\mathbf{x}_1$ en $\mathbf{y}_1$.

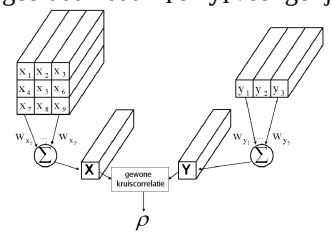

Figuur 9: Canonieke correlatie berekent de gewichten $\mathbf{w}_{xi}$ en $\mathbf{w}_{yi}$ zodanig dat de correlatie tussen de lineaire combinatie van de $\mathbf{x}_i$'s (X) en de $\mathbf{y}_i$'s (Y) maximaal is.

Wanneer men als $\mathbf{y}_1$ een model spectrum gebruikt voor een bepaald weefsel, kan men per voxel van een MRSI beeld de correlatiecoëfficiënt berekenen tussen het spectrum in die voxel ($\mathbf{x}_1$), en $\mathbf{y}_1$. Men kan vervolgens ook met andere model spectra $\mathbf{y}_1$ correlatiecoëfficiënten berekenen. De uiteindelijke classificatie van het spectrum $\mathbf{x}_1$ in de voxel wordt bepaald door de hoogste correlatiecoëfficiënt, vermits het spectrum volgens de wiskunde het best gelijkt op het model spectrum van dat weefsel. Figuur 3 toonde echter dat opgemeten spectra zeer ruizig zijn, en door de ruis kunnen fouten geïntroduceerd worden op de classificatie. Bovendien zijn alle spectra van een bepaald weefseltype niet identiek, maar bestaat er ook natuurlijke variatie tussen verschillende spectra van hetzelfde weefseltype.

Canonieke correlatie analyse (CCA) [6] is een uitbreiding van gewone kruiscorrelatie die de classificatie op twee gebieden kan verbeteren. Enerzijds biedt het de mogelijkheid spatiële informatie in rekening te brengen: als een voxel bijvoorbeeld gezond weefsel bevat, is de kans groot dat de omringende voxels ook gezond weefsel bevatten. Wanneer die voxel dan door de ruis meer op een ander weefseltype gelijkt, zal het aanwenden van informatie uit de omringende voxels helpen om het weefsel correct te typeren als gezond weefsel. Bovendien laat CCA toe ook variationele componenten aan het model spectrum toe te voegen.

Figuur 9 tracht dit te verduidelijken. We willen de classificatie van voxel $\mathbf{x}_5$ kennen. Hiertoe brengen we ook omringende voxels in rekening, $\mathbf{x}_1$ tot $\mathbf{x}_9$. Dit noemen we het spatieel model. Het modelspectrum $\mathbf{y}_1$ per weefseltype wordt uitgebreid naar een spectraal model: $\mathbf{y}_1$ tot $\mathbf{y}_3$. CCA berekent dan de gewichten $\mathbf{w}_{xi}$ en $\mathbf{w}_{yi}$ zodanig dat de resulterende lineaire combinatie van x-componenten maximaal correleert met de resulterende lineaire combinatie van y-componenten.

Maar hoe maken we een spectraal model dat (enkel) realistische variaties modelleert? En moeten we de 8 omringende voxels allemaal betrekken bij de analyse? We moeten toch garanderen dat vooral de informatie uit de voxel zelf gebruikt wordt! Het antwoord op deze vragen trachten we te bepalen aan de hand van simulaties.

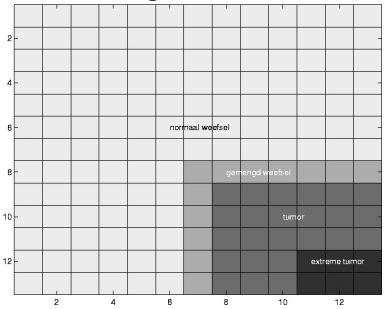

Figuur 10: De opdeling in 4 gebieden van het gesimuleerde MRS beeld.

Optimale spatiële en spectrale modellen

Elk spectrum wordt gekenmerkt door 4 parameters per aanwezige metabolietresonantie. Realistische waarden voor deze parameters zijn gekend per weefseltype. Met deze waarden kunnen we spectra simuleren voor verschillende weefseltypes. Zo werd een databank van spectra opgebouwd voor 4 weefseltypes: extreme tumor of dood weefsel, tumorweefsel, gezond weefsel en gemengd weefsel. Voxels met gemengd weefsel geven aan dat de voxel zowel gezond als tumorweefsel bevat.
Deze databank werd opgesplitst in twee delen. Een eerste deel werd gebruikt om een spectraal model te maken, het tweede deel om een artificieel, ruisloos MRS beeld met een tumor in de rechterbenedenhoek te simuleren (figuur 10).
Op de spectra in het gesimuleerde MRS beeld werd gaussische ruis gesuperponeerd, en in functie van het ruisniveau werd de performantie van CCA met verschillende spatiële en spectrale modellen vergeleken.

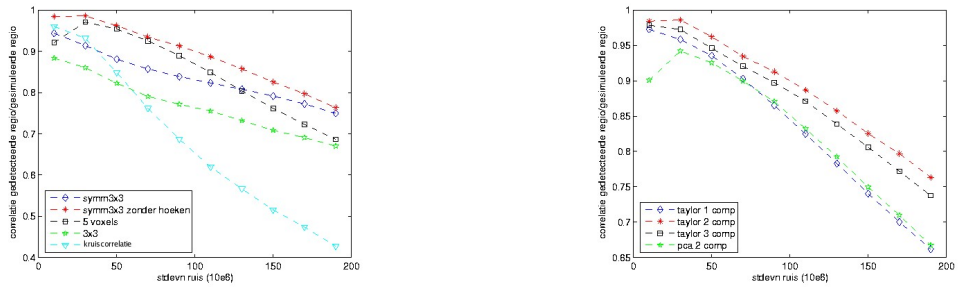

Figuur 11: Verschillende spatiële (links) en spectrale (rechts) modellen werden vergeleken op basis van de correlatiecoëfficiënt tussen het door CCA segmenteerde tumorgebied en het gesimuleerde tumorgebied in functie van het ruisniveau. Het 'symmetrisch 3x3 zonder hoekvoxels' blijkt het optimale spatiële model en het 'taylormodel' met twee componenten het optimale spectrale model.

Figuur 11 toont het resultaat van deze simulatie. De correlatie tussen het gesimuleerde tumorgebied en het door CCA gesegmenteerde tumorgebied wordt uitgezet in functie van het ruisniveau. Een hoge correlatie geeft aan dat het tumorgebied goed gevonden wordt. Op deze figuren kan men zien dat het optimale spectrale model het 'taylor-model met twee componenten' was, en het optimale spatiële model het 'symmetrisch 3x3 zonder hoekvoxels'. Dit 'taylor-model' beschouwde als modelspectrum in $\mathbf{y}_1$ het gemiddelde van de databank van spectra, en in $\mathbf{y}_2$ de eerste afgeleide hiervan. Het 'symmetrisch 3x3 zonder hoekvoxels' beschouwde slechts 3 x-componenten, getoond in figuur 12.
Opvallend op figuur 11 is dat de performantie van kruiscorrelatie op hogere ruisniveau's heel sterk daalt. Wanneer men de resultaten afzonderlijk bekeek, zag men dat CCA steeds homogene gebieden segmenteerde, terwijl crosscorrelatie vaak geïsoleerde 'spots' detecteerde. Het integreren van spatiële informatie verhoogt dus duidelijk de robuustheid!

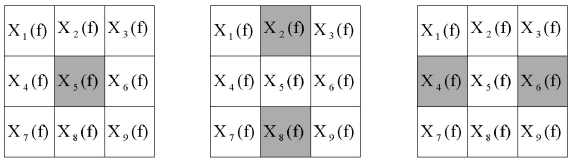

Figuur 12: De 3 componenten van het optimale spatiële model, het 'symmetrisch 3x3 model zonder hoekvoxels'. De eerste component wordt gegeven door de te analyseren voxel; de twee andere door de direct aanliggende voxels symmetrisch uit te middelen.

Kunnen verschillende types tumoren geclassificeerd worden?

De simulatie vertrok van het idee dat er 1 type tumor aanwezig was. Hersentumoren komen echter voor in verschillende types en verschillende graden van kwaadaardigheid. Vooral de graad is voor artsen relevant voor de bepaling van de therapie. Wanneer bij een nieuwe patiënt een MRS beeld wordt opgenomen, kent men meestal noch de graad, noch het type. Het zou klinisch zeer interessant zijn, moest CCA niet alleen het tumorgebied correct segmenteren, maar ook de tumor 'classificeren'.

Elke variant heeft in theorie een eigen, karakteristiek model spectrum. Wanneer we echter de spectrale modellen voor alle mogelijke weefseltypes meegeven, was CCA niet in staat voor alle voxels een correcte classificatie te geven. Gemengd weefsel van graad II werd bijvoorbeeld moeilijk onderscheiden van gemengd weefsel van graad III. We stelden wel vast dat alle zuivere tumorvoxels foutloos geclassificeerd werden. Op basis van deze observatie werd een tweestapsmethode ingevoerd. In een eerste stap worden enkel zuivere tumormodellen, een model voor normaal weefsel en een model voor CSF (cerebrospinaal vocht in de hersen ventrikels) gebruikt om het type tumor te bepalen. In een tweede stap wordt dan CCA opnieuw toegepast met de modellen voor normaal weefsel, CSF, het gedetecteerde type tumor en het overeenkomstige gemengde weefsel. Figuur 13 toont het resultaat van beide stappen voor een patient met een tumor van graad III. We zien dat in de eerste stap het correcte type tumor overtuigend wordt gedetecteerd. De tweede stap brengt de heterogeniteit van het weefsel in kaart. We zien op dit beeld een mooi homogeen tumorgebied, omringd door een band gemengd weefsel. De rechterventrikel met CSF wordt echter foutief als gemengd weefsel geclassificeerd. Kan dit nog verbeterd worden?

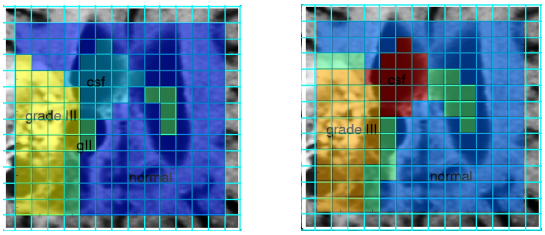

Figuur 13: Het resultaat van een patiënt met een tumor van graad III. Links het resultaat van CCA na de eerste stap voor tumorclassificatie: het grote gele gebied wordt als graad III geclassificeerd. Rechts de tweede stap voor weefselsegmentatie: de tumor (geel) wordt afgebakend met een band van gemengd weefsel (groen). De rechterventrikel wordt echter ook foutief als gemengd weefsel gesegmenteerd, ventrikels bevatten CSF!

Een optimale diagnose op basis van MR en MRS beelden

Wanneer bij een patiënt een MRS beeld wordt opgenomen, worden standaard ook 4 MR beelden met verschillende contrasten opgenomen. Op deze MR beelden zijn de ventrikels goed zichtbaar, maar de ontwikkelde methode gebruikt nu enkel de MR spectra. We kunnen proberen deze extra MR beeldintensiteiten te integreren bij de analyse. 4 beeldvariabelen zullen echter weinig invloed hebben op het resultaat wanneer ze aan een MR spectrum van 1024 punten worden toegevoegd. In plaats van het volledige spectrum te gebruiken, kan men ook het spectrum ‘samenvatten’ in de 10 meest relevante kenmerken. Men kan bijvoorbeeld de concentraties van de 10 belangrijkste moleculen kwantificeren, en vervolgens aan deze concentraties de 4 MR beeldintensiteiten toevoegen. Zo bekomen we ‘spectra’ van 14 kengetallen, en kunnen we de CCA-methode op deze ‘spectra’ toepassen. Figuur 14 toont het resultaat voor dezelfde patiënt van figuur 13. We zien dat de ventrikels nu wel mooi gesegmenteerd worden. Bij andere patiënten zagen we bovendien dat CCA, toegepast op ‘spectra’ van kengetallen, voxels met spectra van lage kwaliteit preciezer classificeerde dan CCA op de originele spectra.

Al onze resultaten toonden dat deze finale CCA-gebaseerde methode zeker een meerwaarde is bij tumordiagnose, vermits ze op zeer betrouwbare wijze weefseltypes segmenteerde en correct classificeerde!

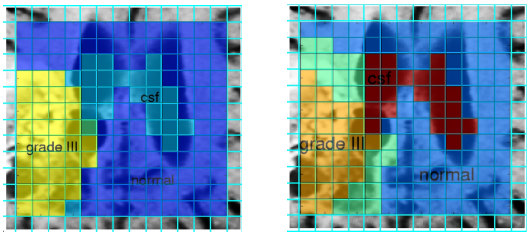

Figuur 14: Het resultaat van dezelfde patiënt van figuur 13, maar geanalyseerd met de CCA-methode die naast de MRS beeldinformatie ook MR beeldintensiteiten gebruikt. De rechterventrikel met CSF wordt ditmaal correct gesegmenteerd.

Conclusie

MRS beelden worden in de klinische praktijk nog niet stelselmatig gebruikt, vermits de interpretatie van de data veel expertise van de arts vraagt. Wanneer er betrouwbare methoden ontwikkeld worden die de data-analyse voor de arts doen, zal deze niet-invasieve techniek potentieel een grote impact hebben bij de diagnose van verschillende pathologieën, waaronder (hersen)tumoren.

Er werd getoond hoe een nieuwe, automatische methode, gebaseerd op canonieke correlatie, zowel spatiële als spectrale informatie gebruikt bij de analyse van een voxel. Hiermee werd een MRS beeld vertaald in een duidelijk te interpreteren nosologisch beeld, waarbij elke kleur een bepaald type weefsel voorstelt. Tevens werd getoond hoe de integratie van MR beeldinformatie het resultaat nog kan verbeteren. Het uiteindelijke nosologisch beeld geeft de arts een goed idee van de grootte en het type tumor!

De auteur

Maarten DE VOS is burgerlijk werktuigkundig-elektrotechnisch ingenieur, optie biomedische technieken (ESAT - K.U.Leuven, promotie 2005). Momentaal bereidt hij een doctoraatsproefschrift voor met als titel ‘Weefselsegmentatie en -classificatie met behulp van CCA’.

Dankwoord

De auteur dankt zijn promotor, prof. S. Van Huffel, en zijn dagelijkse begeleiders, dr. A. Simonetti en T. Laudadio, voor de waardevolle begeleiding en de constructieve opmerkingen. Tevens dankt hij zijn thesispartner, ir. B. Verheyden, voor de fijne samenwerking.

Referenties

[1] D.G. Gadian. NMR and its applications to living systems. Oxford University Press, 1995
[2] L.Vanhamme et al. Van spectroscopisch signaal tot klinische diagnose. Het ingenieursblad, 3, 2005
[3] L. Vanhamme et al. Improved Method for Accurate and Efficient Quantification of MRS Data with Use of Prior Knowledge. J. Magn. Reson, 129: 35-43, 1997
[4] P.Pels: Ph.D. thesis. Analysis and improvement of quantification for MRS. ESAT – KULeuven, Belgie, 2005
[5] X. Leclerc et al. The potential of proton magnetic resonance spectroscopy in the diagnosis and management of patients with brain tumors. Current Opinion in Oncology 14, 14, 292-298, 2002
[6] O. Friman: Ph.D. thesis. Adaptive analysis of fMRI data. Link”opings Universiteit, Zweden, 2003

Kaderstuk II: terminologie

Biopsie: een klein stukje weefsel wordt operatief weggenomen en onderzocht om de pathologie vast te stellen
CCA: Canonieke Correlatie Analyse
CSF: Cerebro Spinal Fluid, kleurloze vloeistof dat het centraal zenuwstelsel omgeeft
Glioblastoma: zeer kwaadaardig tumortype, dat ontstaat in de astrocyten (stervormige hersencellen)
Meningioma: traaggroeiend type tumor dat voorkomt in de vliezen die de hersenen omringen
Metaboliet: molecule dat instaat voor de stofwisseling in een levend wezen
MR: Magnetische Resonantie
MR beeld: beeld dat anatomische structuren weergeeft, ook gekend als MRI (MR Imaging)
MRS: MR spectroscopie
MRS beeld: MR acquisitie van de spectroscopie signalen van een tweedimensionaal rooster van voxels in een zelfde vlak.
Niet-invasief: zonder de huid van een intact organisme binnen te dringen

Nosologisch beeld: MR beeld die per voxel de diagnose aangeeft via een kleurcode
Pathologie:de studie over de ziektes en de oorzakelijke aspecten ervan
Ventrikel: grote holte in de hersenen, gevuld met CSF
Voxel: volume-element